



Malignant Adrenal gland Pheochromocytoma in a 9 -year-old female Shih tzu dog

Fattahian, H.R.¹, Azarabad, H.^{2*}, Salarbehzadi, M.R.³, Ghanaatpishe, M.⁴, Mansouri, N.⁵, Mansouri, K.⁵, Dibavand, Y.².

Received: 01.05.2023

Accepted: 16.03.2024

Abstract

Pheochromocytomas are tumors of the adrenal medulla that affect chromaffin cells. These tumors are not common in dogs but may occur in older dogs with no specific breed noted. They can be solitary or bilateral, functionally active or inactive, benign or malignant. They are malignant if have long-distance metastasis to other organs such as spleen, lung, regional lymph nodes, bone, and CNS. A 9 -9-year-old spayed female Shih Tzu dog was present at Small Animal Hospital with a history of generalized weakness, anorexia, and depression. In ultrasonography, unilateral enlargement of the left adrenal gland was seen and by surgery, the left adrenal gland was removed. Cytologic evaluation by Giemsa staining showed neoplastic polygonal cells with anisokaryosis.

Histopathologic study on tissue specimen revealed a large mass composed of polygonal, uniform vacuolated cells with granular red cytoplasm. Pigmented granules containing hemosiderin and melanin were present in neoplastic cells.

According to diagnostic ultrasonographic and pathologic findings, this tumor was diagnosed as pheochromocytoma. This clinical report aims to report the diagnosis and successful treatment of pheochromocytoma tumor by surgical method in a 9-year-old Shih Tzu dog and to describe the pathological features of this rare mass.

Keywords: Adrenal gland, Histopathology, Dog, Neoplasm, Pheochromocytoma.

1. Department of Clinical Sciences, Faculty of Specialized Veterinary Medicine, Science and Research Branch, Islamic Azad University, Tehran, Iran.

2. Department of Pathology, Hamidreza Fattahian Small Animal Hospital, Tehran, Iran.

3. Department of Internal Medicine, Hamidreza Fattahian Small Animal Hospital, Tehran, Iran.

4. Department of Diagnostic Imaging, Hamidreza Fattahian Small Animal Hospital, Tehran, Iran.

5. Department of surgery, Hamidreza Fattahian Small Animal Hospital, Tehran, Iran.

*Corresponding author: drazarabad@gmail.com

گزارش یک مورد فتوکروموسایتوماى بدخيم غده آدرنال در یک قلاده سگ

ماده ۹ ساله نژاد شیتزو

فتاحیان، ح.ر.^۱، آذرآباد، ه.ه.^۲، سالار بهزادی، م.ر.^۳، قناعت پیشه، م.^۴، منصورى، ن.^۵، منصورى، ک.^۶، دیباوند، ی.^۲

دریافت: ۱۴۰۲/۰۲/۱۱ پذیرش: ۱۴۰۲/۱۲/۲۶

خلاصه

فتوکروموسایتوماها تومورهای قسمت مدولای غده آدرنال محسوب می شوند که سلولهای کرومافین را درگیر می کنند. وقوع این تومور در سگ هاشایع نبوده و ممکن است در سگهای مسن بدون در نظر گرفتن نوع نژاد رخ دهد. این تومور می تواند به شکل یکطرفه یا دوطرفه، فانکشنال یا غیرفانکشنال، خوش خیم یا بدخیم غده آدرنال را درگیر کند. در صورت بدخیمی، متاستاز به نقاط دور دست بدن از جمله طحال، ریه، عقده های لنفاوی موضعی، استخوان و CNS قابل انتظار است. این گزارش مربوط به سگ ۹ ساله نژاد شیتزو بوده که با علائم ضعف عمومی، بی حالی و بی اشتها به بیمارستان حیوانات خانگی ارجاع داده شد. در بررسی التراسونوگرافی، بزرگی غده آدرنال سمت چپ بخوبی مشهود بود که احتمال وجود توده آدرنال را تقویت می کرد. از این رو حیوان جهت نمونه برداری تشخیصی به بخش جراحی ارجاع شد. غده آدرنال سمت چپ بطور کامل برداشته شد و به آزمایشگاه پاتولوژی ارسال گردید. در بررسی سیتولوژی با رنگ آمیزی گیمسا، سلولهای چندوجهی توموری با آنیزوکاریویز و واضح مشهود بود. مطالعه میکروسکوپی بافت آدرنال، توده ای بزرگ متشکل از سلول های چند وجهی واکوتوله ی یک شکل با سیتوپلاسم گرانولر حاوی هموسیدرین و ملانین را نشان داد. بر اساس یافته های التراسونوگرافی و پاتولوژی، توده مذکور "فتوکروموسایتوما" تشخیص داده شد. هدف از این گزارش بالینی، گزارش تشخیص و درمان موفقیت آمیز تومور فتوکروموسیتوما به روش جراحی در یک قلاده سگ شیتزو ۹ ساله و توصیف ویژگی های آسیب شناسی این توده ی نادر می باشد.

واژه های کلیدی: غده آدرنال، هیستوپاتولوژی، فتوکروموسایتوما، سگ، نئوپلازی.

۱. گروه آموزشی علوم درمانگاهی، دانشکده علوم تخصصی دامپزشکی، واحد علوم و تحقیقات، تهران، ایران.
۲. گروه آسیب شناسی، بیمارستان حیوانات خانگی حمیدرضا فتاحیان، تهران، ایران.
۳. گروه بیماری های داخلی دام کوچک، بیمارستان حیوانات خانگی حمیدرضا فتاحیان، تهران، ایران.
۴. گروه تصویربرداری تشخیصی، بیمارستان حیوانات خانگی حمیدرضا فتاحیان، تهران، ایران.
۵. گروه جراحی، بیمارستان حیوانات خانگی حمیدرضا فتاحیان، تهران، ایران.

*نویسنده مسئول: drazarabad@gmail.com

توده‌های غده آدرنال یک تا دو درصد کل تومورهای سگ‌سانان را شامل می‌شوند. فتوکروموسیتوما تومور سلول‌های کرومافین بخش مرکزی غده آدرنال بوده که تاکنون در انسان، اسب، گاو، سگ، گربه و موش صحرایی گزارش شده است. (Meuten, 2020) 50 درصد موارد بصورت تصادفی در سگ‌های فاقد علائم بالینی تشخیص داده می‌شوند. (Nelson and Feldman, 2004) علت نامگذاری آن، تغییر رنگ تیره سطح برش تومور در مقابل دیکرومات بوده است. (Crum and همکاران, 1999) فتوکروموسیتوم ها از گروه تومورهای مولد کاتکولامین ها هستند که از دستگاه عصبی سمپاتیک یا پاراسمپاتیک مشتق می‌شوند. (Medeiros و همکاران, 1985) حدود 5 تا 10٪ از فتوکروموسیتوم ها بدخیم هستند.

(Medeiros و همکاران, 1985) تشخیص پیش از مرگ فتوکروموسیتوما چالش برانگیز و نیازمند بررسی‌های تشخیصی دقیق است، چراکه علائم بالینی در بیماران دارای علامت اغلب مبهم، متناوب و ناشی از ترشح بیش از حد کاتکولامین‌ها یا تهاجم به ساختارهای اطراف بوده و با علائم سایر بیماری‌های شایع‌تر مشترک می‌باشد. (Zachary, 2021)

نشانه‌های بالینی اغلب مربوط به ترشح زیاد اپی نفرین و نوراپی نفرین شامل اضطراب، بی‌حالی، کاهش وزن، افزایش فشار خون، اختلالات نورولوژیک، آریتمی قلبی و از حال رفتن می‌باشند. (Meuten, 2020) طبق گزارشات مختلف، در 10-50 درصد موارد دست‌اندازی تومور به ورید وداج خلفی و بافت نرم احاطه‌کننده آن منجر به تشکیل ترومبوس‌های عروقی و بسته شدن نسبی یا کامل رگ می‌گردد. (Braunwald و همکاران, 2001) متاستاز به عقده‌های لنفی، ریه و کبد، کلیه، طحال و استخوان در سگ گزارش شده است. (Zachary, 2021)

تشخیص قطعی فتوکروموسیتوما متکی بر بررسی هیستوپاتولوژی توده پس از برداشت آن به روش جراحی می‌باشد. (Meuten, 2020) جراحی درمان انتخابی تومورهای غده آدرنال است. توده‌های بزرگی که با تهاجم عروقی وسیع یا متاستاز همراه هستند قابلیت جراحی ندارند. (Thompson, 2002) 12 تا 31 درصد بیماران به دلیل عوارض قبل، حین و بعد از عمل جراحی شامل خونریزی (Kyles و همکاران, 2003)، افت ناگهانی فشار

خون، قطع تنفس، آسیب حاد کلیه، سندرم زجر تنفسی حاد، پانکراتیت، رگورژیتیشن و پنومونی استنشاقی از بین می‌روند. در صورتی که بیمار جراحی را تحمل نماید، مدت زنده‌مانی میانگین بین 22 تا 48 ماه ذکر شده است. (GILSON و همکاران, 1994)

براساس مرور منابع توسط نویسندگان این گزارش بالینی، مطالعات جامع و فراگیر درباره تشخیص، درمان و ویژگی‌های آسیب‌شناختی بافتی فتوکروموسیتوما در منابع دامپزشکی معدود و داده‌ی در دسترس در این مورد محدود است. علاوه بر این مدیریت بیهوشی در جراحی برداشت غده آدرنال از جهت نگه‌داشتن فشار خون و ضربان قلب در بازه‌ی نرمال، بازگردانی حجم خون از دست رفته و جلوگیری از آزاد شدن کاتکولامین‌ها متعاقب دستکاری جراحی حائز اهمیت می‌باشد. (GILSON و همکاران, 1994) هدف از این گزارش بالینی گزارش تشخیص و درمان موفقیت‌آمیز فتوکروموسیتوما به روش جراحی در یک قلاده سگ شیتزو 9 ساله و توصیف ویژگی‌های آسیب‌شناسی این توده‌ی نادر می‌باشد.

شرح کیس:

یک سگ 9 ساله نژاد شیتزو با علائم ضعف عمومی، بی‌حالی، بی‌اشتهایی و تکیکاردی به بیمارستان حیوانات خانگی حمیدرضا فتاحیان ارجاع داده شد. با انجام آزمایشات بیوشیمیایی میزان آنزیم های AIP و GGT بالا بود. حیوان جهت بررسی بیشتر به بخش تصویربرداری ارجاع داده شد.

تست های تشخیصی:

در بررسی التراسونوگرافی، بزرگی غده آدرنال سمت چپ به ابعاد 22x13 میلی متر بخوبی مشهود بود که با افزایش اکوژنیسیته، اکوتکسچر هتروژن، و خونرسانی بالا احتمال وجود توده آدرنال را تقویت می‌کرد. از این رو حیوان جهت نمونه برداری تشخیصی به بخش جراحی ارجاع شد.

جراحی:

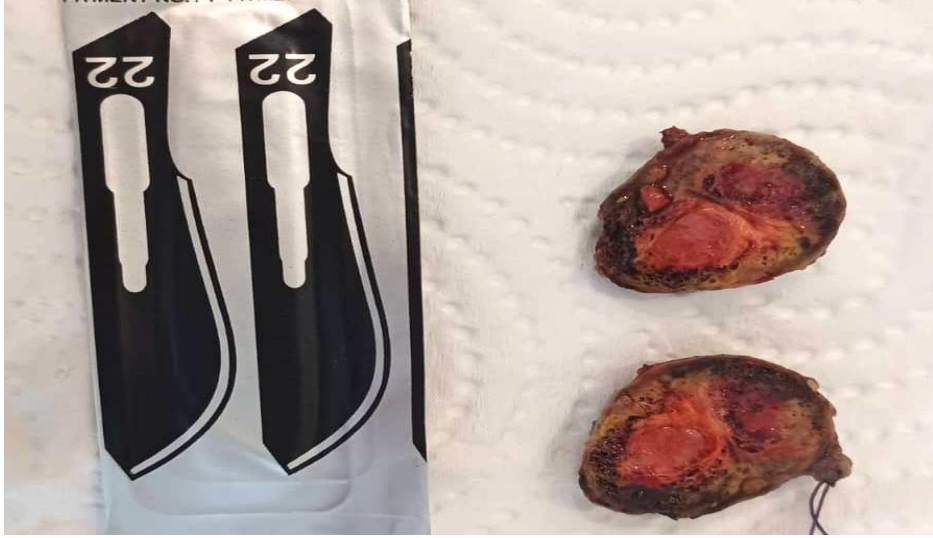اکسیژن تراپی با اکسیژن 10٪ پیش از القای بیهوشی انجام گرفت. القای بیهوشی با 6 میلی گرم پروپوفول به ازای هر کیلوگرم وزن بدن انجام و بلافاصله لوله‌نایی قرار داده شد. ناحیه‌ی زیر شکم از جناغ تا عانه برای انجام جراحی

آماده‌سازی موضع جراحی اسکراب شد. بیمار بصورت خوابیده به پشت حالت گماری شد. پروسه بیهوشی با گاز ایزوفلوران (۱-۱/۵ درصد) و ۰/۰۰۵ میلی‌گرم فنتانیل به ازای کیلوگرم وزن بدن ادامه یافت. در تمام طول بیهوشی، نوار قلب با استفاده از الکتروکاردیوگرام ۳ لید اخذ گردید و ضربان قلب، سطح اشباع اکسیژن خون، تعداد تنفس و میزان گاز CO₂ خون ارزیابی شد. غده آدرنال چپ بطور کامل برداشت و جهت بررسی هیستوپاتولوژی به آزمایشگاه تشخیص طبی بیمارستان ارسال شد.

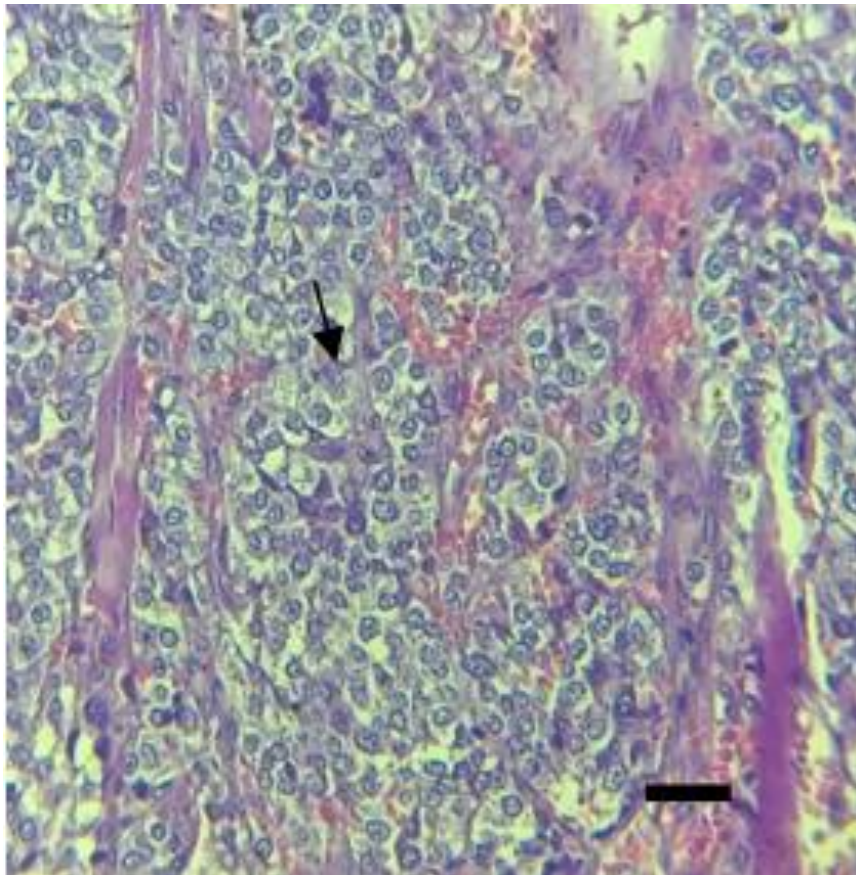
نتیجه:

بررسی سیتولوژیک توده ی غده ی آدرنال، سلولهایی چندوجهی با سیتوپلاسم وسیع و هستک های کناری را

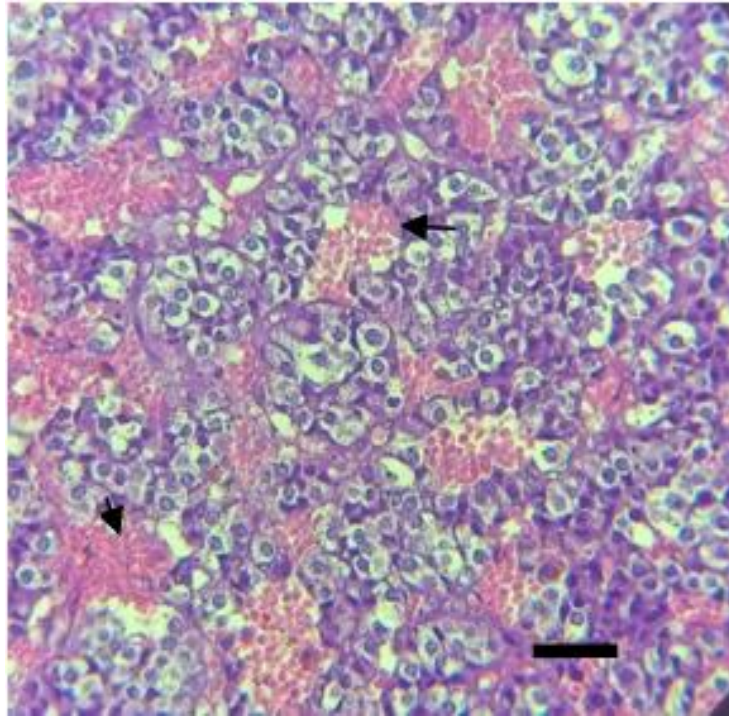
نشان داد. آنیزوکاریوزیس وسیع در سلولهای فوق دیده شد. در مطالعه هستوپاتولوژیک توده به روش H&E، تومور متشکل از ترابکول ها و آشیانه هایی از سلولهای نئوپلاستیک بود که این سلول ها دارای هسته هایی بزرگ، هایپرکروم با سیتوپلاسم وسیع واکوتوله بودند. گرانولهای رنگی ملانین وهموسیدرین در سیتوپلاسم سلولهای توموری مشهود بود. پلئومورفیسم وسیع همراه با نکروز کانونی و تعداد پراکنده ای میتوز در سلولهای توموری دیده شد. تهاجم به بافت چربی اطراف غده وجود داشت، اما ردپایی از تهاجم عروقی مشاهده نگردید. بر اساس بررسی های انجام شده بر روی توده آدرنال، تومور مذکور، فتوکروموسیتوما تشخیص داده شد.



تصویر ۱: توده آدرنال در مقطع عرضی

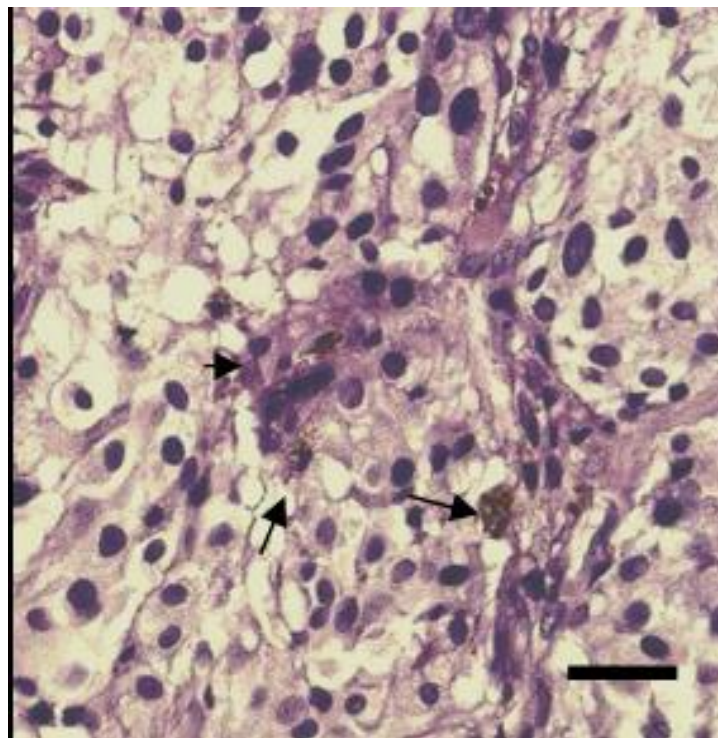


تصویر ۲



تصویر ۳

تصویر ۳ و ۲: در تصویر فوق توده آدرنال متشکل ترابکول هایی از سلولهای چندوجهی، با سیتوپلاسم واکوتوله نشان داده شده است که توسط بافت همبند حاوی عروق از هم مجزا شده اند. سلولهای نئوپلاستیک حاوی گرانول های قرمز بنفش هستند. رنگ آمیزی H&E، بزرگنمایی 400X (Scale bar = 50um)



تصویر ۴: در این تصویر درون سیتوپلاسم سلولهای سرطانی رنگدانه های هموسیدرین و ملانین دیده می شود. سلولها آنتیپیک بوده و میتوزهای پراکنده در آنها مشهود است. رنگ آمیزی H&E. بزرگنمایی X ۱۰۰۰ (Scale bar = 20um)

بحث

فتو کروموسیتوم در بیش از ۹۰٪ موارد از مدولای فوق کلیه منشا می گیرد و تنها در ۵ درصد موارد می تواند دوطرفه بروز یابد. در میان حیوانات، این تومور تاکنون تنها در اسب، گاو، سگ، گربه و موش صحرایی گزارش شده است. این تومور در سگ های میانسال و پیر رخ میدهد و منجر به ترومبومبولیسم در حیوانات مبتلا میگردد. (Thangapandiyan و همکاران، ۲۰۱۴)

نشانه های بالینی اغلب شامل اضطراب، بی حالی، کاهش وزن، افزایش فشار خون، اختلالات نورولوژیک، آریتمی قلبی و از حال رفتن می باشند. (Zachary، ۲۰۲۱) که در این کیس تنها با علائم ضعف عمومی، بی حالی، بی اشتها و تاکیکاردی ارجاع داده شد. البته در سال ۲۰۱۲ در مطالعه ای بر روی یک سگ دوبرمن عقیم شده بالغ مبتلا به تومور فتوکروموسایتوما علائمی همچون ادم پیشرونده در هردو پا برای دو ماه همراه با کاهش وزن گزارش شد. (Thangapandiyan و همکاران، ۲۰۱۴)

در سگ ها عمدتاً این تومور خوش خیم بوده و صرفاً تهاجم می تواند رخ دهد. (Meuten، ۲۰۲۰) اما در موارد نادری متاستاز نیز گزارش شده است. (Medeiros و همکاران، ۱۹۸۵) تنها روش تشخیصی قابل اعتماد این تومور نمونه برداری و بررسی هیستوپاتولوژیک توده می باشد اگرچه در سال های گذشته در بررسی های سائیتولوژی یافته هایی همچون وجود سلول هایی با ویژگی آنیزوکاریوزیس و اشکال میتوتیک بسیار همراه با افزایش نسبت هسته به سیتوپلاسم مشاهده شد. (Thangapandiyan و همکاران، ۲۰۱۴)

رنگ آمیزی IHC برای مارکهای نظیر کرومگرانین نیز جهت تایید تشخیص استفاده می شود. در گزارشی که در

سال ۲۰۱۹ در مورد ۲۴ سگی که مبتلا به فتوکروموسایتوما بودند نیز از مارکر های IHC مانند Ki-67 و COX-2 و p53 و BCL-2 و c-erbB-2 فاکتور رشد اندوتلیال عروق و S100 برای تشخیص فتوکروموسایتوما استفاده شد. (Zini و همکاران، ۲۰۱۹) بر اساس بررسی های انجام شده بر روی توده گزارش شده در این مقاله، تومور مذکور، فتوکروموسیتوما تشخیص داده شد. در حیوان فالوآپ به مدت ۶ ماه انجام شد که آنزیم های کبدی طی این بازه ی زمانی کاهش پیدا کرد. هیچ یافته هیستولوژیکی که به تنهایی بتواند معیاری برای رفتار تهاجمی تومور در آینده باشد وجود ندارد. تنها معیار وجود بدخیمی در این تومورها "متاستاز" می باشد. متاستاز عمدتاً به کبد، عقده های لنفاوی و ریه رخ می دهد. درمان در موارد متاستاتیک عمدتاً بر پایه کورتون درمانی بوده که دگزامتازون داروی انتخابی مناسبی محسوب می شود. در این حیوان بعد از ۶ ماه متاستاز به عقده های لنفاوی لگنی تایید و درمان با کورتون به صاحب حیوان توصیه شد. هدف از این گزارش بالینی، ارائه روش های تشخیصی و نیز درمان موفقیت آمیز تومور فتوکروموسیتوما بدخیم آدرنال به روش جراحی در یک قلاده سگ شیتزو ۹ ساله به همراه توصیف ویژگی های آسیب شناسی این توده ی نادر بود.

- Braunwald, E., Fauci, A. S., Kasper, D. L., Hauser, S., Longo, D., & Jameson, L.** (2001). *Harrison's principles of internal medicine 15th*. NY: *McGraw-Hill Book Company*.
- Crum, C. P., Nuovo, G. J., & Lee, K. R.** (1999). *Sternberg diagnostic surgical pathology*.
- Feldman, E. C., & Nelson, R. W.** (2004). *Canine and feline endocrinology and reproduction 3rd edition*. St. Louis: *Saunders*.
- GILSON, S. D., WITHROW, S. J., & ORTON, E. C.** (1994). Surgical treatment of pheochromocytoma: technique, complications, and results in six dogs. *Veterinary Surgery*, **23(3)**, 195-200.
- Howard, E. B., & Nielsen, S. W.** (1965). Pheochromocytomas associated with hypertensive lesions in dogs. *Journal of the American Veterinary Medical Association*, **147**, 245-252.
- Kyles, A. E., Feldman, E. C., De Cock, H. E., Kass, P. H., Mathews, K. G., Hardie, E. M., ... & Gregory, C. R.** (2003). Surgical management of adrenal gland tumors with and without associated tumor thrombi in dogs: 40 cases (1994–2001). *Journal of the American Veterinary Medical Association*, **223(5)**, 654-662.
- Medeiros, L. J., Wolf, B. C., Balogh, K., & Federman, M.** (1985). Adrenal pheochromocytoma: a clinicopathologic review of 60 cases. *Human pathology*, **16(6)**, 580-589.
- Meuten, D. J.** (Ed.). (2020). *Tumors in domestic animals*. John Wiley & Sons.
- Thangapandiyan, M., Balachandran, C., Jeyaraja, K., Arulanandam, K., Mugale, M. N., & Sridhar, R.** (2014). Pheochromocytoma in dogs: a report on cytohistological findings. *International Journal of Veterinary Science*, **3(4)**, 189-191.
- Thompson, L. D.** (2002). Pheochromocytoma of the Adrenal gland Scaled Score (PASS) to separate benign from malignant neoplasms: a clinicopathologic and immunophenotypic study of 100 cases. *The American journal of surgical pathology*, **26(5)**, 551-566.
- Zachary, J.F.** (2021) *Pathologic Basis of Veterinary Disease*. 7th Edition, Chapter 13, Elsevier, Mosby
- Zini, E., Nolli, S., Ferri, F., Massari, F., Gerardi, G., Nicoli, S., ... & Ferro, S.** (2019). Pheochromocytoma in dogs undergoing adrenalectomy. *Veterinary pathology*, **56(3)**, 358-368.