

# اکتینوباسیلوزیس آتپیک (درماتیت پیوگرانولوماتوز / اکتینوباسیلوزیس جلدی) در گاو، سمنان شمال شرق ایران، گزارش موردی

## عنوان کوتاه

## اکتینوباسیلوزیس آتپیک در گاو، گزارش موردی

کیوان جمشیدی

استادیار، دپارتمان پاتولوژی، دانشکده دامپزشکی، دانشگاه آزاد اسلامی، واحد گرمسار، ایران

تلفن: ۰۲۱ ۷۷۳۵۱۲۳

همراه: 09125186380

[drjamshidi2000@gmail.com](mailto:drjamshidi2000@gmail.com)

[k.jamshidi@iau-garmsra.ac.ir](mailto:k.jamshidi@iau-garmsra.ac.ir)

### چکیده

اکتینوباسیلوزیس یک بیماری عفونی و تک گیر با گسترش جهانی است، با عامل اکتینوباسیلوس لینیرزی، باسیل گرم منفی کوچک و ساکن طبیعی مجاری فوقانی تنفس و مجاری گوارشی در نشخوارکنندگان.

اکتینوباسیلوز گاووان عامل شایع عفونت تک گیر گاووان، به صورت تپیک با شکل گیری گلوست پیوگرانولوماتوز در زبان حیوانات (زبان چوبی) مشخص می گردد، ولی درگیری دیگر بافتها و اندامها، مانند پوست و غدد لنفاوی، تحت عنوان آتپیک یا جلدی نامیده می شود. هدف از مطالعه حاضر توصیف وقوع یک مورد درماتیت گرانولوماتوز و لنفادنیت در یک گاو ماده غیر آبستن در شهرستان گرمسار در بهار ۱۳۹۸ می باشد. یک توده ندولار (شبه گرانولوماتوز) السردار و چندتایی روی ناحیه تحت فکی یک گاو مشاهده شد. اکتینوباسیلوس لینیرزی از نمونه های جمع آوری شده از گاو آسیب دیده جداسازی شد و ضایعات مشخصه بیماری مشاهده شد.

مقاطع بافتی به روش هماتوکسیلین و ائوزین جهت مطالعات هیستوپاتولوژیک و روش زیل نلسون و PAS جهت شناسایی میکروارگانیزم ها درون ضایعه رنگ آمیزی شدند. ضایعات هیستوپاتولوژیک عبارت بودند از درماتیت پیوگرانولوماتوز و لنفادنیت به همراه اجسام Splendore-Hoeppli.

ضایعات این بیماری به غیر از زبان چوبی معمولاً کمیاب بوده، با اینحال اکتینوباسیلوزی باید به عنوان تشخیص تفریقی برای دیگر بیماری های جلدی مد نظر گرفته شود.

**کلید واژه:** اکتینوباسیلوز، اکتینوباسیلوس لینیرزی، درماتیت، لنفادنیت، گاو

اکتینوباسیلوزیس، با عامل اکتینوباسیلوس لینیرزی که باسپیل گرام منفی کوچک و ساکن طبیعی مجاری فوقانی تنفس و مجاری گوارشی در نشخوارکنندگان است، یک بیماری عفونی و تک گیر با گسترش جهانی است. اکتینوباسیلوزیس یک بیماری بافت‌های نرم در گاو، گوسفندان و بز است (Rubén et al., 2018). اگرچه در دیگر گونه‌های دامی از قبیل اسب‌ها، خوک‌ها و انسان نیز گزارش شده است (et al., 2017; Kazufumi).

باکتری اکتینوباسیلوس لینیرزی یک باکتری کومنسال بوده و ساکن مجاری فوقانی تنفسی و مجاری فوقانی گوارشی نشخوارکنندگان است. ضایعات متعاقب شکل‌گیری بیماری قادر به ایجاد تغییر در یکنواختی و یکپارچگی مخاط دهانی و پوست بوده و می‌تواند سبب استقرار عفونت گردد (Margineda et al., 2013). عفونت‌های با عامل اکتینوباسیلوس لینیرزی با منشاء ناشناخته نیز گزارش شده است. باکتری برای اولین بار به عنوان پاتوژن در آمریکای جنوبی در اوایل قرن ۲۱ شناسایی شد، که سبب بروز پیوگرانولوم در بافت‌های نرم متعدد از قبیل زبان، دهان، حلق، پیش‌معه‌ها، غدد لنفاوی، ریه‌ها، پوست و بافت‌های تحت مخاطی می‌گردید (Uzal, 2016).

عامل مولد بیماری، اکتینوباسیلوس لینیرزی، بخشی از فلور دهانی بوده که بدن‌بال ترومای با منشاء مواد خوراکی خشبی یا عمل دندان در طول جویدن، پوشش‌های مخاطی را مورد تهاجم قرار می‌دهد (Albornoz & Sali, 2012). درگیری دیگر اندام‌ها عموماً پوست یا غدد لنفاوی تحت عنوان اکتینوباسیلوز آتیپیک یا جلدی خوانده می‌شود

(Cahalan et al., 2012).

در معاینات ماکروسکوپی، نمای عمومی ضایعه با حضور گرانولوم‌هایی با ترشحات چرکی بویژه حاوی گرانول‌هایی به نام 'sulfur granule' مشخص می‌گردد که کوچک، سفید و زرد تا سفید رنگ هستند (et al., 2018; Relun).

در معاینات میکروسکوپی، مشاهده پیوگرانولوم‌ها با دستجات شعاعی‌گرمز مانند با تجمع توده باکتری در مرکز که توسط کپسول فیروز احازه شده‌اند و پس از یک التهاب موضعی حاد شکل می‌گیرند شایع‌ترین نمای میکروسکوپی بیماری هستند (Rubén et al., 2018; Taghipour Bazargani et al., 2010).

در گاو، نمای کلاسیک عفونت (اکتینوباسیلوزیس تیپیک) بطور تیپیک در زبان دیده می‌شود (زبان چوبی) ولی دیگر بافت‌های نرم از قبیل غدد لنفاوی (پس حلقی و تحت فکی) و دیگر بافت‌ها در سر، حلق، سینه، پهلو، معده، اومنتوم و اندام‌های حرکتی نیز می‌توانند آسیب بینند (Rubén et al., 2018).

جلوه‌های آتیپیک بیماری در نشخوارکنندگان در پوزه، حفره بینی، نواحی گردنی، ریه‌ها، پوست و بافت‌های تحت جلدی پلکها و گردن گزارش شده‌اند

et al., 2017; Margineda et al., 2013 ; Taghipour Bazargani et al., 2010 )  
(Kazufumi

ضایعات گرانولوماتوز با منشاء اکتینوباسیلوس لینیرزی در درم بدن بال اجرای جراحی سزارین در گاوان نیز گزارش شده است (Relun et al., 2018).

هدف از مطالعه حاضر توصیف جلوه‌های کلینیکی، باکتریولوژیکی و پاتولوژیکی یک فرم غیرمعمول بیماری (cutaneous actinobacillosis/granulomatous dermatitis) در پوست ناحیه تحت فکی یک گاو

در شهرستان گرمسار می‌باشد

### مواد و روش کار

در بهار ۱۳۹۸ یک رأس گاو ماده نژاد هلشتاین غیر آبستن به سن ۳ و نیم سال با حضور یک توده ندولار در ناحیه تحت فکی به بیمارستان تخصصی دامپزشکی دانشکده دامپزشکی واحد گرمسار ارجاع داده شد. این گاو در یک گله ۱۳ راسی با تراکم تقریبی یک دام در ۲ متر مربع نگهداری می‌شد

در معاینات کلینیکی با فشار روی توده تحت فکی چرک خارج و جمع آوری شد. نمونه چرک به پلت های حاوی مکانکی آگار (MacConkey Agar-Merck) انتقال و سپس تحت شرایط هوازی در ۳۷ درجه سانتی گراد به مدت ۴۸ ساعت کشت داده شد. نمونه‌های مشابهی نیز در پلت های حاوی Columbia Blood-Agar در جار آن آتروویک (10% CO<sub>2</sub>) در دمای ۳۷ درجه سانتی گراد کشت داده شد. کلنی‌های حاصل با تست‌های متداول بیوشیمی و رنگ آمیزی گرم شناسایی شدند. تست آنتی بیوگرام به روش کربی-بائر (Kirby-Bauer) با استفاده از دیسک آنتی میکروبی منفرد روی محیط حاوی Müller-Hinton agar به اجرا در آمد.

پس از اعمال بی حسی موضعی توده ندولار به صورت کامل شامل پوست به روش جراحی برداشته شد (نگاره ۲) پس از اخذ فتوماکروگراف های لازم نمونه‌های بافتی در ابعاد مناسب جدا در فرمالین بافر نرمال ۱۰٪، فیکس، در پارافین قالب گیری شد مقاطع بافتی به ضخامت ۴-۵ میکرون تهیه و به روش متداول هماتوکسیلین اتوزین جهت معاینات هیستوپاتولوژیکی رنگ آمیزی شد. نمونه‌های بافتی اخذ شده همچنین به روش رنگ آمیزی Ziehl-Neelsen و periodic acid-Schiff (PAS) برای مشاهده میکروارگانیزم های درون ضایعه رنگ آمیزی شدند.

### نتایج

در بازرسی‌های کلینیکی یک ضایعه پرولیفراتیو که ناحیه تحت فکی را در بر گرفته بود مشاهده شد. بنا به گفته دامدار دام مزبور از ۴۰ روز قبل از معاینه ضایعه را نشان داده بود. ضایعه با حضور یک توده ندولار قابل لمس تحت جلدی به ابعاد ۲۵ × ۲۵ سانتی متر مشخص بود. پس از اعمال فشار بر روی توده ندولار ترشحات خونی به همراه چرک زرد رنگ مشاهده شد. پوست ناحیه آلپتیک و ندول سردار با دلمه‌های خشک شده روی آن و فیستول هایی که مواد چرکی غلیظ از آن خارج می‌شد دیده شد. شکل گیری توده ندولار به توده عضلانی زیرین و نواحی تحت جلدی سمت راست نیز کشیده شده بود.

عقده لنفاوی تحت فکی راست نیز درگیر بود و با فشار روی عقده انگزودای چرکی بدبو از آن خارج شد. دمای مقعدی حیوان در محدوده نرمال بود.

در مطالعات باکتریولوژیک رشد باکتریایی پس از انکوباسیون در شرایط هوایی و بی هوایی اخذ و جدایه ها براساس تست‌های بیوشیمیایی تحت نام اکتینوباسیلوس لیگنرسی (*Actinobacillus lignieresii*) شناسایی شد. این جدایه نسبت به آمیکاسین، آموکسیسیلین - کلاولامیک اسید، سفوتاکسیم، سفالکسین، اریترومايسين، نئومايسين، کلوکساسیلین، ریفامپیسین، وانکومايسين، آمپی سیلین، انروفلوکساسین و پنی سیلین مقاوم بود ولی نسبت به تیلیمیکوزین، تتراسیکلین، اکسی تتراسیکلین، استرپتومايسين، سفاکلو، سفالوتین، کلرانفیکول، فلورفینیکول، جنتامایسین، کانامایسین، نورفلوکساسین، اوفلوکساسین، سولفونامیدها، تری متوپریم/سولفومتوکسازول، نالیدیکسیک اسید، دوکسی سایکلین، فسفومايسين، و پلی میکسین B حساس بود.

در مطالعات هیستوپاتولوژیک، نمونه بافتی اخذ شده از حیوان درماتیت پیوگرانولوماتوز (اکتینوباسیلوزیس جلدی) به همراه ارتشاح ماکروفاژها، سلول‌های شبه اپیتلیومی و نوتروفیل به صورت منتشره و عمومی را نشان داد. فیروپلازی شدید و پیوگرانولوم‌های چندتایی ساختارهای شعاعی گریزی شکل (Splendore-Hoeppli phenomenon) را احاطه کرده بودند (نگاره - ۳). بافت همبند فیروز پیوگرانولوم‌ها را از هم جدا کرده بود. هیچ میکرو ارگانیزی با رنگ آمیزی Ziehl-Neelsen و PAS مشاهده نشد (نگاره‌های ۴ و ۵).

#### بحث

اکتینوباسیلوزیس یک بیماری نشخوارکنندگان است که معمولاً تشخیص داده می‌شود و فرم زبانی آن (wooden tongue disease) شایع‌ترین فرم بیماری است که بدلیل سختی در گرفتن غذا و جویدن آن منجر به گرسنگی و لاغری در حیوان می‌شود. لنفادنیت و التهاب گرانولومایی که دیگر بافتها را درگیر می‌کند نیز گزارش شده است (Rubén et al., 2018).

در گزارش پیش رو درماتیت گرانولوماتوز و بزرگ شدن عقده لنفاوی مرتبط در حیوان بیمار مشاهده شد. جلوه‌های کلینیکی، مشخصات ضایعه و جداسازی اکتینوباسیلوس لینیتری از بافت‌های آسیب دیده در حیوان بیمار تشخیص اکتینوباسیلوزیس را به طور قطعی تأیید کرد.

چنین نمای کلینیکی شامل گرانولوم‌های بزرگ جلدی به قطر چند سانتیمتر و در عقده لنفاوی مرتبط پیش از این در گاو گزارش شده بود (Taghipour Bazargani et al., 2010; Uzal, 2016).

ضایعات مشابه ضایعات مشاهده در گزارش فعلی پیش از این نیز توسط Angelo و همکاران (۲۰۰۹) گزارش شده بود. نویسندگان به گرانولوم‌هایی اشاره کردند که معمولاً در ملامسه نرم بودند، و به سادگی دچار خونریزی شدند و در هنگام فشار آوردن مواد پنبه‌ای تا چرکی بدون بو از آن خارج می‌شد (Angelo et al., 2009).

تشخیص قطعی پس از کشت میکروارگانیزم اخذ شده از ضایعه به تأیید رسید. در حالیکه شناسایی و تشخیص اکتینوباسیلوس لینیتری از ضایعات مزمن معمولاً پیچیده است، بویژه پس از آنتی بیوتیک درمانی (Cahalan et al., 2012; Rubén et al., 2018; Taghipour Bazargani et al., 2010).

تست حساسیت تأیید کرد که اکتینوباسیلوس لینیتری جدایه بدست آمده در تحقیق حاضر نسبت به استرپتومايسين و سولفانامید، آنتی بیوتیک‌های مورد استفاده در درمان این موارد، حساس می‌باشد. پنی سیلین نیز برای درمان اکتینوباسیلوزیس بکار می‌رود، در حالیکه جدایه بدست آمده در گزارش پیش رو نسبت به پنی سیلین مقاوم بود، موردی که پیش از این نیز گزارش شده بود (Kish., 2014 ; Kelly et al., 2012).

دیگر آنتی بیوتیک های شناسایی شده به عنوان آنتی بیوتیک های مؤثر در کنترل این جدایه خاص می توانند اطلاعات مفیدی در جهت درمان اکتینوباسیلوزیس در موارد دیگر در گونه های متفاوت بدست دهد. عفونت با عامل اکتینوباسیلوس لینیرزی می تواند پیامدهای زنوتیک هم داشته باشد زیرا اکتینوباسیلوزیس انسانی بدنبال گاز گرفتن اسب نیز پیش از این شناسایی و گزارش شده بود (Uzal, 2016).

بدلیل مشکلات موجود در تشخیص باکتریولوژیک، معاینات هیستوپاتولوژیک چنین توده هایی معمولاً برای تشخیص اکتینوباسیلوزیس مفید و کاربردی است (Rubén et al., 2018).

تغییرات هیستوپاتولوژیک مشاهده شده در پوست اخذ شده از حیوان بیمار مشابه تغییرات مشاهده شده در گزارشات قبلی است. ضایعات اکتینوباسیلوزیس دارای الگوی خاص و متمایزی هستند، بطوریکه تحت عنوان گرانولوم اکتینوباسیلوزی گزارش شده اند، که محتوی نوتروفیل ها و ساختارهای شعاعی گریزی شکل با توده مرکزی متشکل از باسیل های گرم منفی (*Splendore hoepfi*) که توسط نوتروفیل ها، سلول های مونونوکلئار و فیروز احاطه شده اند (Kazufumi et al., 2017; Kish et al., 2014; Taghipour Bazargani et al., 2010).

نفوذ بافتی اکتینوباسیلوس لینیرزی عموماً با نفوذ بدون ضایعات و زخم های ایجاد شده توسط مواد ساینده در محیط آغاز می شود (Relun et al., 2018).

در مورد حیوان گزارش پیش رو در این مورد عفونت احتمالاً بدنبال زخم گرفته بر اثر جنگ بین حیوانات که در کنار هم و در شرایط بسته نگهداری می شوند بوجود آمده است.

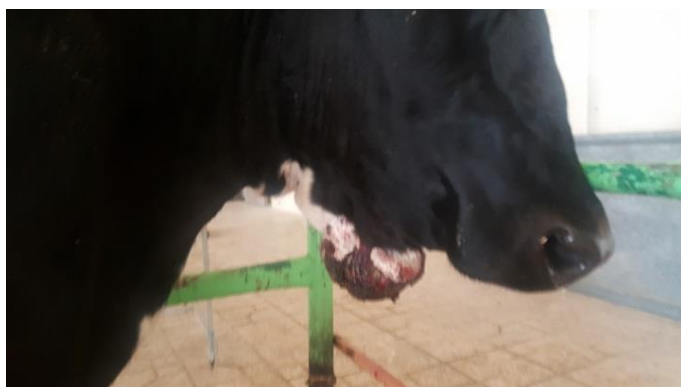این موارد ضایعات جلدی و غدد لنفاوی با منشاء عفونت با عامل اکتینوباسیلوس لینیرزی کمیاب بوده و با توجه به دانش نویسنده تا کنون در استان سمنان گزارش نشده است. در این مورد حیوان بیمار پاسخ ایده آل و مناسبی پس از برداشت ضایعه پوستی به روش جراحی، تخلیه عقده لنفاوی و درمان با آنتی بیوتیک مناسب نشان داد.

در مجموع ضایعات با عامل اکتینوباسیلوس لینیرزی بغیر از زبان چوبی غیر معمول و کمیاب بوده و در نتیجه بسیاری از کلینسین ها ممکن است با آن آشنا نباشند. توصیف این مورد آتیپیک بر اهمیت گنجاندن اکتینوباسیلوزیس به عنوان تشخیص تفریقی برای ضایعات جلدی پرولیفراتیو در گاوان تأکید می نماید. کاهش تراکم تعداد دام در اماکن بسته و شناسایی و حذف منابع بالقوه خطرناک در ایجاد تروما درون محل نگهداری حیوان استراتژی های پیشنهادی در کنترل و پیشگیری از بروز این بیماری هستند.

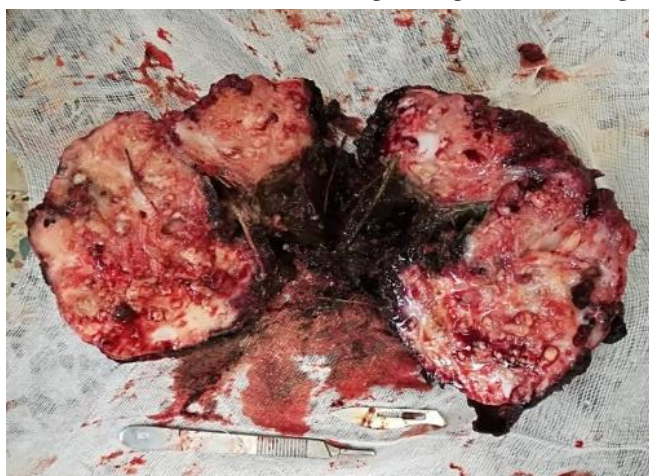
## تشکر و قدردانی

نگارنده کمال تشکر و قدردانی خود را از زحمات پرسنل آزمایشگاه های میکروبیولوژی و پاتولوژی بیمارستان سینا تهران در انجام آزمایشات فوق بعمل می آورد.

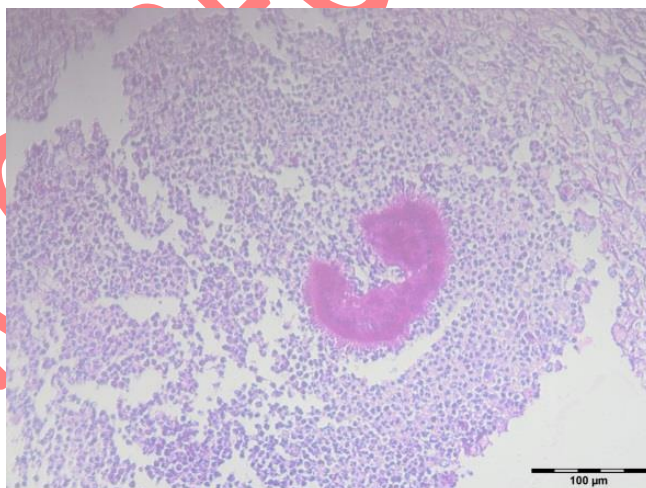
1. Albornoz, L., Sali, G. (2012). Reporte de un caso de actinobacilosis enzoótica en vaquillonas Holando en sistema pastoril [Case report of enzootic cutaneous actinobacillosis in dairy heifers in a pasture-based production system]. *Veterinaria* (Montevideo), **48**: 29-31..
2. Angelo P., Alessandro S., Noemi R., Giuliano B., Filippo S. & Marco P. (2009). An atypical case of respiratory actinobacillosis in a cow. *Journal of Veterinary Science..* **10**:265-267.
3. Cahalan, S. D. Sheridan, L. Akers, C. R. Lorenz, I. Cassidy J. (2012). Atypical cutaneous actinobacillosis in young beef cattle. *Veterinary Record.* **22**: 371-375.
4. Kazufumi, K., Tilusha, M., Kei U, Sayaka, K., Kou, T., Naoto, I.C., Tomoyuki, S. (2017). Multifocal suppurative granuloma caused by *Actinobacillus lignieresii* in the peritoneum of a beef steer. *Journal of Veterinary Medical Science.* **79**: 65–67.
5. Kelly, L. Dutra, F., Llambí, S., Rivero, R., Moraes, J., Trenchi, G., D'Agosto, S., Peraza, P., Ravagnolo, O., Dalla Rizza, M. (2012). Diagnóstico molecular de enfermedades hereditarias bovinas en el Uruguay Molecular Diagnosis of Cattle Hereditary Diseases in Uruguay *Veterinaria* (Montevideo). **48**: 3-11.
6. Kish, F.G., Tabatabaei Naeini, F., Namazi, A., Ariyzand, Y. (2014). Atypical actinobacillosis in a dairy cow. *Journal of Animal and Poultry Sciences,* **1**:1-7.
7. Margineda, C.A., Odriozola, Ernesto., Moreira, A. R., Cantón, G., Francisco, Micheloud., Gardey, Pedro., Spetter, Maximiliano. (2013). Atypical actinobacillosis in bulls in Argentina: granulomatous dermatitis and lymphadenitis. *Pesquisa Veterinária Brasileira,* **33**:1-4.
8. Magnano, G.G., Macias, A.F., Mació, M.N., Costamagna, F., Caminos J.M., Sticotti E., Scheneider M.O., Schleef N. & Giraud J.A. (2010). Actinobacillosis atípica en un engorde de bovinos. VII Reunión Argentina de Patología Veterinaria (Rapave), Buenos Aires. *Pesquisa Veterinária Brasileira,* **33**: 37-43.
9. Relun, A., Cesbron, N., Bourdeau, P., Dorso, L., Brement, T., Assié, S., Christensen, H., Guatteo, R. (2018). Atypical actinobacillosis affecting hind limbs and lungs in a single beef cattle herd. *Journal of Veterinary Internal Medicine,* **33**:297-301.
10. Rubén, D., Caffarena, A. R., Casaux, L., Melissa, M. R., Carlos, O., Schild, C., Monesiglio, M., Giannitti, F., Riet-Correa, Franklin. (2018). Natural lymphatic (“atypical”) actinobacillosis in cattle caused by *Actinobacillus lignieresii*. *Journal of Veterinary Diagnostic Investigation.* **30**: 218–225.
11. Taghipour Bazargani, T., Khodakaram Tafti, A., Atyabi, N., Faghanizadeh, G. (2010). An unusual occurrence of Actinobacillosis in heifers and cows in a dairy herd in Tehran suburb-Iran. *Archives of Razi Institute* **65**:105-110.
12. Uzal, F.A. (2016). Alimentary system. In: Maxie MG, ed. Jubb, Kennedy & Palmer’s Pathology of Domestic Animals. 6th ed. St. Louis, MO: Elsevier: 18–19.



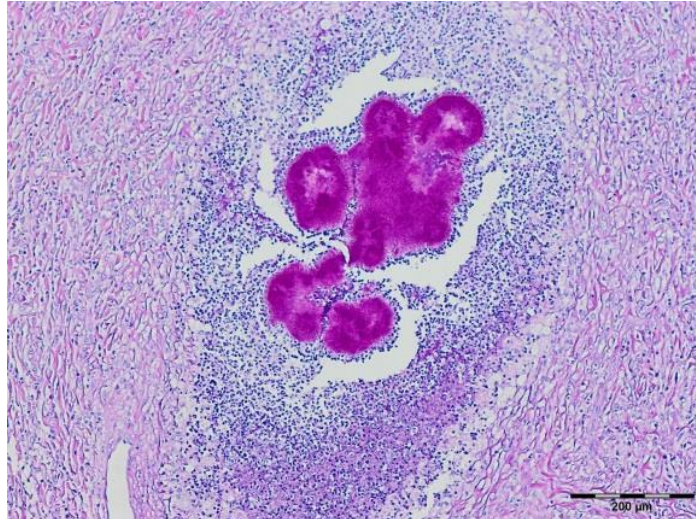
نگاره ۱- گاو. توده ندولار (شبه گرانولومایی) روی ناحیه تحت فکی را نشان می‌دهد.



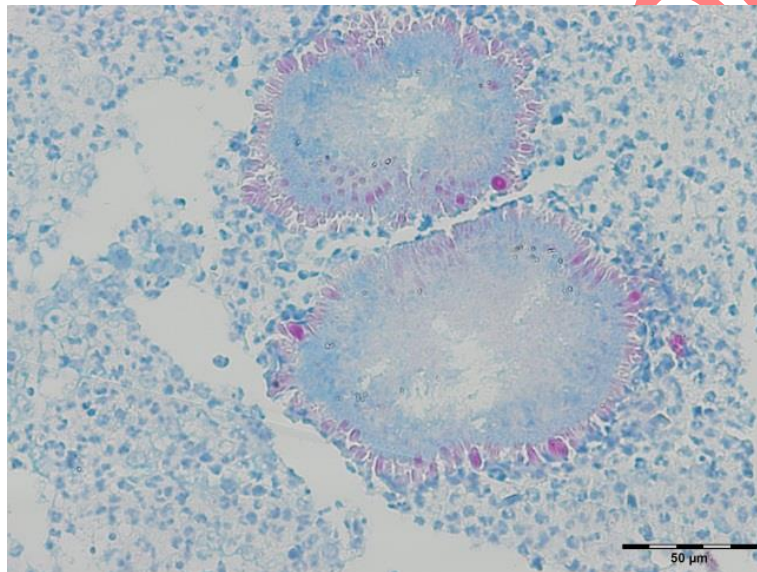
نگاره ۲- نمای ماکروسکوپیک توده گرانولوماتوز جدا شده از بدن به همراه کانون‌های سفت که در سراسر توده ندولار گسترش یافته است را نشان می‌دهد.



نگاره ۳- گرانولوم چرکی حاوی اجسام گریزی شکل (ستاره‌ای شکل) که توسط ارتشاح نوتروفیل‌ها و ماکروفاژها در اطراف آن احاطه شده است را نشان می‌دهد. رنگ آمیزی هماتوکسیلین و ائوزین. Bar=100 μm



نگاره ۴ - یک گرانولوم مشابه با اجسام گری شکل و ارتشاحات نوتروفیلی و ماکروفازی در اطراف. رنگ آمیزی زیل نلسون. Bar=200  $\mu\text{m}$



نگاره ۵ - یک گرانولوم مشابه با اجسام گری شکل و ارتشاحات نوتروفیلی و ماکروفازی در اطراف. رنگ آمیزی PAS. Bar=50  $\mu\text{m}$



**Atypical Actinobacillosis  
(pyogranulomatous dermatitis / Cutaneous Actinobacillosis) in a Cow,  
Semnan North East Iran, A Case Report**

**Running title  
Atypical Actinobacillosis in a Cow, A Case Report**

**Keivan Jamshidi**

*Assistant Professor, Department of veterinary pathology, Faculty of veterinary medicine, IAU  
Garmsar Branch, Garmsar, Iran*

+98 21 77735123

09125186380

*drjamshidi2000@gmail.com*

*k.jamshidi@iau-garmsra.ac.ir*

**Abstract**

Actinobacillosis is an infectious disease with a worldwide distribution, caused by *Actinobacillus lignieresii*, a small Gram-negative rod that inhabits the upper respiratory tract and digestive tract of ruminants. Bovine actinobacillosis a common cause of sporadic infection in cattle, is typically characterized by pyogranulomatous glossitis in tongue of animals (wooden tongue), but involvement of other tissues, generally the skin or lymph nodes, has been regarded as atypical or cutaneous.

The aim of this study was to describe an occurrence of granulomatous dermatitis and lymphadenitis affecting a non pregnant Holstein cow in Garmsar in 2019.

Multiple, occasionally ulcerated nodules (granulomatous – like mass) was observed on submandibular region.

*Actinobacillus lignieresii* was isolated from samples collected from the affected cow, and characteristic lesions were observed.

Tissue sections stained with hematoxylin and eosin for histologic examination and with Ziehl–Neelsen stains and periodic acid–Schiff (PAS) reaction for the identification of intralésional microorganisms.

The histologic lesions were multifocal pyogranulomatous dermatitis, and lymphadenitis, with Splendore–Hoeppli material.

Lesions other than ‘wooden tongue’ are usually uncommon; however, actinobacillosis should be included as a differential diagnosis for cutaneous diseases.

**Key words:** *Actinobacillosis, A. lignieresii, dermatitis, lymphadenitis, cattle.*